tzb

Fortbildungs-
themen

zum Heraustrennen
und Sammeln

Die Bürstenbiopsie –

Grundlagen und Ergebnisse einer neuen Methode zur Abklärung von Mundschleimhautläsionen

A. Burkhardt (Reutlingen), A.M. Burkhardt (Berlin), T. Aklan (Jena)

Zusammenfassung

Das Mundhöhlenkarzinom hat sich bisher einer wirksamen Früherkennung entzogen. Dies v. a. aufgrund der Tatsache, dass Frühsymptome fehlen und im weitesten Sinne verdächtige Mundschleimhautläsionen bei bis zu einem Viertel der erwachsenen Bevölkerung vorhanden sind. Deren Abklärung erforderte bisher eine invasive Exzisionsbiopsie. Dies ist aber in Anbetracht der Häufigkeit der Läsionen und der Tatsache, dass die überwiegende Zahl der Läsionen harmlos ist, nicht nur unverhältnismäßig, sondern auch unrealistisch.

Diese Lücke zwischen Mundhöhleninspektion und Beobachten einerseits und invasiver Diagnostik andererseits wird durch die Bürstenbiopsie mit computerassistierter Auswertung geschlossen. Während die DNA-Zytophotometrie wertvolle Hinweise auf die maligne Potenz einer Läsion geben kann, sind die bisher publizierten Ergebnisse durch jetzt nachgewiesene Fälschungen der Grundlagenstudien und geringe Fallzahlen belastet. Bei der Früherkennung des Zervixkarzinoms der Frau hat sich die DNA-Zytophotometrie nicht durchgesetzt.

Zuverlässige und gut dokumentierte Ergebnisse bringt demgegenüber die Integration des DNA-Profils in eine Multiparameter-Bildanalyse (Oral CDx).

Die Ergebnisse, die mit diesem Verfahren in den USA an über 200 000 Patienten erzielt werden konnten, werden diskutiert und erste Erfahrungen an 7069 Bürstenbiopsien aus den deutschsprachigen Ländern präsentiert.

Mit diesem Verfahren können die Läsionen in drei Kategorien eingeteilt werden: „negativ“ (83 %, keine weitere Abklärung erforderlich), „positiv“ für epitheliale Dysplasie oder Karzinom (2 %, Abklärung erforderlich) und „atypisch“ (11 %, Therapie oder weitere Abklärung erforderlich).

Außerdem wurden in mehr als einem Drittel der Fälle relevante Zusatzbefunde erhoben, insbesondere das Vorhandensein einer Soor-Besiedlung der Läsionen (358 Patienten), die für die Patienten sowohl bei negativen als auch bei atypischen und positiven Befunden von Bedeutung sind.

In einer Serie von 100 Patienten mit Läsionen, die wegen ihres harmlosen Aussehens nicht exzisionsbiopsiert worden wären, musste der Oral CDx-Test als lebensrettend für mindestens vier Patienten in frühen Stadien eines Plattenepithelkarzinoms angesehen werden und hatte für neun Patienten mit Epitheldysplasie einen wichtigen diagnostischen und therapeutischen und potenziell ebenfalls lebensrettenden Benefit.

Der positive Vorhersagewert (PPV) für die Kategorie „atypisch“ der CDx-Untersuchungen betrug 42,9 %, während der PPV für die positiven CDx-Resultate 100 % betrug.

Die Bürstenbiopsie

Die Bürstenbiopsie ist definiert als Entnahme von Zell- und Gewebematerial von Schleimhäuten mit Hilfe einer geeigneten Bürste (Abb. 1), bei der alle Epithelschichten bis zur Basalmembran erfasst werden. Es handelt sich somit um eine Form der Abrasionszytologie. Insbesondere ist es wichtig, dass Basalzellen als Stammzellen und Ausgangspunkt

Korrespondenzanschrift

Prof. Dr. A. Burkhardt
Pathologisches Institut der Kreiskliniken
Reutlingen, ALK der Universität Tübingen
Steinenbergstraße 31, 72764 Reutlingen

Literatur

Betrugsskandal: Lancet-Autor gesteht weitere Fälschungen. aerzteblatt.de. 30. Januar 2006

Bockmühl U, Petersen I. DNA ploidy and chromosomal alterations in head and neck squamous cell carcinoma. Virchows Arch. 2002; 441: 541-550.

Casartelli G, Bonatti S, De Ferrari M, Scala M, Mereu P, Margarino G, Abbondandolo A. Micronucleus Frequencies in Exfoliated Buccal Cells in Normal Mucosa, Precancerous Lesions and Sqaumous Cell Carcinoma. Analyt Quant Cytol Histol. 2000; 22: 486-492.

Christian D. C. Computer-assisted analysis of oral brush biopsies at an oral cancer screening program. J Am Dent Assoc. 2002; 133: 357-362.

Czerninski R, Markitziu A. Only fully trained oral medicine clinicians should use cytobrush. Oral Surg Oral Med Oral Pathol. 2002; 94: 655-656.

Dabelsteen E, Roed-Petersen B, Smith C. J, Pindborg J. J. The limitations of exfoliative cytology for the detection of epithelial atypia in oral leukoplakias. Br J Cancer. 1971; 25: 21.

Duesberg P, Li R, Rasnick D. Aneuploidy Approaching a Perfect Score in Predicting and Preventing Cancer. Cell Cycle. 2004; 3:6, 823-828.

Ehlers G. Praecancerosen der Haut und Schleimhaut aus moderner Sicht. Zur Frage der nosologischen Sonderstellung fakultativer und obligater Praecancerosen der Haut. 1972; 23: 480.

Eisen D. Der Früherkennung von Präkanzerosen und Mundhöhlenkrebs durch den Zahnarzt kommt hohe Bedeutung zu. DZW 2004 a; 48

Eisen D. Früherkennung von klinisch nicht auffälligem Mundhöhlenkrebs und seinen Vorstadien. DZW 2004 b; 49

Eisen D. Test für harmlos erscheinende Mundschleimhautveränderungen. DZW 2004 c; 50.

Expression of Concern. N E J M. 2006; 10: 1056

Folsom T. C, White C. P, Bromer, L. Canby H. F, Carrington G. E. Oral exfoliative study. Review of the literature and report of a three-year study. Oral Surg. 1972; 33:61.

Friedrich R.E, Giese M, Riethdorf S and Loning T. P53-Mutation in Smears of Oral Squamous Cell Carcinoma. Anticancer Research. 2000; 20: 4927-4930.

Frist S. The oral brush biopsy: Separating fact from fiction. Oral Surg Oral Med Oral Pathol. 2003; 96: 654-655

Garewal HS, Ramsey L, Kaugars G, Boyle J. Clinical experience with the micronucleus assay. J Cell Biochem Suppl. 1993; 17: 206-212.

Fortsetzung auf S. 29

Abb. 1: Speziell für die Bürstenbiopsie entwickelte Bürste. Je nach Lokalisation der untersuchten Läsion kann die Zirkumferenz der Bürste oder das Ende zur Entnahme einer Probe eingesetzt werden.

einer malignen Transformation in der Probe enthalten sind (Abb. 2). Die Bürstenbiopsie unterscheidet sich dadurch essenziell von der konventionellen Abstrichzytologie (mit Wattebausch o. ä.). oder der Bürstenzytologie, die beide in der Regel nur oberflächliche Zellelemente erfassen. Diese beiden letztgenannten Techniken werden auch als Exfoliativzytologien (lat.: folium das Blatt, also „Entlaubungszytologie“) zusammengefasst. Es wird hier das mehrschichtige Epithel mit einem Baum verglichen, der aus dem Stamm (entsprechenden den „Stamm“- bzw. Basalzellen), den Ästen (intermediäre Zellschicht) und den Blättern (enddifferenzierte Zellen, Hornlamellen) besteht (Abb. 3). Die Exfoliativzytologie enthält somit definitionsgemäß nur solche Elemente, die wie Blätter physiologisch oder mit geringem Widerstand abfallen bzw. abschilfern und durch einen einfachen Abstrich gewonnen werden können. Die einfache Exfoliativzytologie, die für die Früherkennung des Zervixkarzinoms große Erfolge brachte, hat sich trotz zahlreicher Versuche für die Mundhöhlenschleimhaut nicht bewährt, da die stärker verhornte Mundschleimhaut ohne Umwandlungszone Falsch-Negativ-Raten von 30–60 % erbrachte (Dabelsteen et al 1971, Folsom et al 1972, Reddy et al 1975, Zallen 1978). Sie gilt deshalb im Mundhöhlenbereich nicht als geeignete Methode zur Krebsfrüherkennung.

Der Begriff der Bürstenbiopsie wird seit den 1990er Jahren im Zusammenhang mit dem Oral CDx Verfahren als bewusster Gegenbegriff zur konventionellen Exfoliativzytologie verwandt. Er findet sich seitdem aber immer wieder falsch und mit der Exfoliativzytologie vermengt in der Literatur. Wichtig ist, dass nicht alles, was in der Literatur als Bürstenbiopsie bezeichnet wird, tatsächlich den o. g. Kriterien gerecht wird. Eine Angabe, ob das Vorhandensein von Basalzellen nachgewiesen wurde, wäre hier in Zukunft für die Qualifikation der Untersuchungsmethode als Bürstenbiopsie zu fordern.

Die computerassistierte Auswertung (Oral CDx)

Da die „manuelle“ Auswertung von Bürstenbiopsien mit 50 000 bis 100 000 Zellen und Zellgruppen durch den Zytologen oder Pathologen nicht nur durch menschliche, subjektive Fehlerquellen belastet ist (Ermüdung, Übersehen nur vereinzelter atypischer Zellen) sondern auch sehr zeitaufwändig und damit kostenintensiv ist, ist dies für die Bearbeitung im Rahmen des erforderlichen Screenings verdächtigter oraler Schleimlautläsionen kaum vertretbar. Deshalb lag es nahe, hier die modernen Möglichkeiten einer Computerauswertung – Multiparameter Bildanalyse – heranzuziehen.

Neue Entwicklungen machten es möglich, auch an zytologischen Präparaten molekular-pathologische und zytometrische Untersuchungen durchzuführen. Hierzu gehören: DNA-Zytometrie, Bildanalyse, Mikrosatelliten, nukleare Organisationsregionen, Keratinanalysen, Onkogen- und Tumorsupressorgenanalysen (Garewal et al 1993, Casartelli et al 2000, Friedrich et al 2000, Scheifele et al 2002, Remmerbach et al 2003). In Verbindung mit einer verbesserten Entnahmetechnik (Bürstenentnahme) hat dies zu einer Renaissance der Zytodiagnostik im oralen Bereich geführt. Besondere Bedeutung kommt ohne Zweifel der DNA-Zytometrie zu. Erste Untersuchungen hierzu wurden bereits in den siebziger und achtziger Jahern des vorigen Jahrhunderts vorgelegt (Ehlers 1972, Pfitzer und Pape 1975, Mittermayer et al 1981), ohne sich als Routinemethode durchzusetzen.

In den letzten Jahren wurden z. T. deutlich bessere und aussichtsreichere Daten vorgelegt (Sudbo et al 2001, Bockmühl und Petersen 2002, Sudbo 2003, Scully et al 2003, Duesberg et al 2004, Remmerbach 2004, Remmerbach et al 2004, Mariki et al 2004, 2006). Leider wurden gerade die immer wieder als Grundlagen und Stützen der Zuverlässigkeit zitierten Arbeiten von Sudbo und Mitarbeiter kürzlich als Fälschungen entlarvt (Betrugsskandal 2006, Expression of Concern 2006).

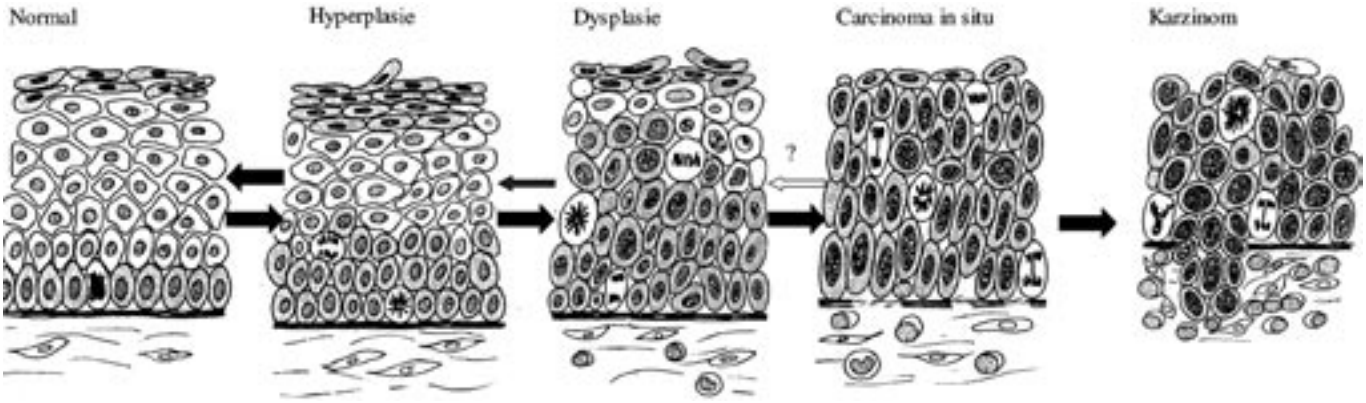

Abb.2: Entwicklung des Mundhöhlenkarzinoms modifiziert nach Cottier (1980). Die Pfeile deuten mögliche und diskutierte Progression und Regression an. Man erkennt, dass die frühesten morphologischen Zellveränderungen im Basal- und Suprabasalbereich auftreten, der nur von der Bürstenbiopsie erfasst wird. Normales Epithel, gut abgegrenzte Basalzellschicht – Hyperplasie ohne Zellatypien, Hyperkeratose – Hyperplasie mit Dysplasie, Mitosefiguren auch suprabasal – Carcinoma in situ, Aufhebung der Schichtung – Karzinom, mikroinvasives Wachstum, Durchbruch der Basalmembran.

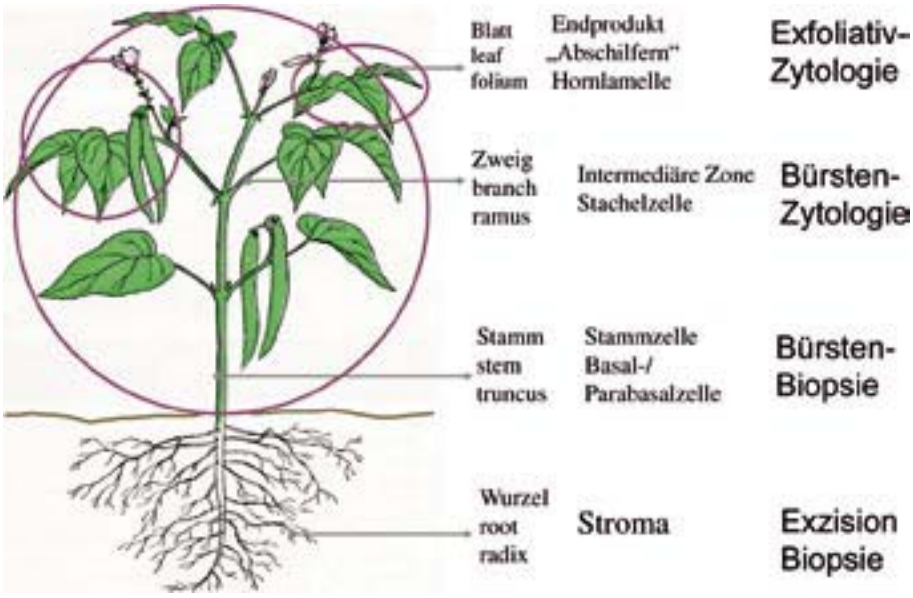

Abb. 3: Schematische Darstellung der Bürstenbiopsie anhand des Baummodells im Vergleich zur Exfoliativ- und Bürstenzytologie

Ein Hauptproblem der DNA-Zytophotometrie ist es, dass ein großer Teil der manifesten Karzinome, mutmaßlich somit auch der präkanzerösen Veränderungen diploid oder „nahezu" diploid sind und durch diese Methode nicht erfasst werden.

In Anbetracht der bereits jahrzehntelangen Bemühungen und der jetzt vorgelegten, teilweise gefälschten Daten, die zudem durch geringe Fallzahlen von wenigen hundert Patienten beschränkt werden, ist der DNA-Messung als alleiniges Kriterium bei der Beurteilung der malignen Potenz eine Bewährung in der Praxis, wie sie für eine breite gesundheitspolitisch relevante Anwendung zu fordern ist, nicht zuzusprechen.

Abb. 4: Der Pathologe beurteilt die vom Computer mit dem Oral CDx-Verfahren selektierten Zellen und kontrolliert den Befund am Mikroskop.

Auch in der klassischen Domäne der Zytodiagnostik, der Zervixzytologie (PapTest) hat sich die DNA-Zytometrie trotz wiederholter Versuche und jahrelanger Anwendung von einzelnen Untersuchern nicht durchgesetzt; in neueren „state of the art"-Analysen wird sie nicht einmal mehr erwähnt (Marquardt 2004, Iftner 2005, Leinmüller 2005, Schmidt 2005, Trunk et al 2005). Schenk (2005) kommt zu dem Schluss, dass eine Zytodiagnostik nur am Zellkern nicht möglich ist.

So folgern Lippman und Hong (2001), dass „einzelne molekulare Marker oder Markergruppen den Verlauf einzelner oraler Leukoplakien nicht vorherbestimmen können". Demgegenüber kann die Kombination und Messung verschiedener Parameter deutlich bessere Ergebnisse erzielen.

Die Frage ist nicht mehr, ob eine computerassistierte Diagnostik brauchbar oder wichtig ist, sondern vielmehr welche Kombinationen von Kriterien und Markern am zuverlässigsten für ein gegebenes Problem sind und wie sie optimal und in Bezug auf Aufwand und Zeit vertretbar eingesetzt werden können (Tosi und Cottier 1989).

Das Bürstenbiopsieentnahmeverfahren in Verbindung mit einer solchen speziellen, auf neuronalem Netzwerk basierenden Multiparameterzellanalyse (mit semiquantitativer DNA-Analyse) wird unter dem Namen „Oral CDx" für die Mundschleimhaut angeboten und wurde im deutschsprachigen Raum von Drore Eisen (2004 a-e) ausführlich vorgestellt und besprochen.

Der Computer präsentiert aufgrund einer solchen Analyse eine Zellgalerie von 192 am stärksten von der Norm abweichenden Zellen, die vom Pathologen unter Kontrolle am Mikroskop befundet werden können (Abb. 4). Nach eigenen Untersuchungen bringt die einmalige Beurteilung der Computerzellgalerie von 192 Zellen dieselbe diagnostische Genauigkeit, wie das zweimalige manuelle „Screenen" des Zell- und Gewebematerials der 50 000 bis 100 000 Zellen im Ausstrich durch zwei unabhängige Untersucher. Zusätzlich wird das Restgewebe in der Bürste nach Anfertigung des Ausstrichs in Paraffin eingebettet und histologisch untersucht, was immunhistologische und molekularbiologische Zusatzuntersuchungen erlaubt.

Die Computer-Assistenz erhöht die Sicherheit und Effizienz der Diagnostik und reduziert die „intra- und interobserver" Subjektivität. Kein Verfahren ersetzt die abschließende Beurteilung durch den erfahrenen Histo- und Zytopathologen (Tosi und Cottier 1989). Die Bürstenbiopsie in Verbindung mit der Computerassistierten Oral CDx Auswertung ist somit ein Verfahren, welches eine besondere, nichtinvasive Gewebeentnahme mit zytologischer und histologischer Untersuchung darstellt. Nicht invasiv oder minimal invasiv deshalb, weil die Basalmembran in der Regel erhalten bleibt und so eine Regeneration „ad integrum" erfolgt. Die Probenentnahme durch den Zahnarzt mit anschließender Beurteilung durch einen erfahrenen Pathologen in Verbindung mit der Oral CDx-Computer-Auswertung überbrückt somit das bisher bestehende Dilemma des Klinikers, dass nämlich eine Lücke bei der Abklärung von verdächtigen Mundschleimhautläsionen insofern besteht, als diese sehr häufig sind, die klinische Inspektion aber unzuverlässig ist und es unverhältnismäßig wäre, alle harmlos aussehenden Mundschleimhautläsionen durch Inzisions- oder Exzisionsbiopsien abzuklären.

Die Befundkategorien

Die mit Hilfe des Oral CDx Verfahrens erhobenen Befundkategorien sind folgende:

- Negativ (für epitheliale Atypien)
- Positiv für Dysplasie oder Karzinom – invasive Abklärung angezeigt
- Atypische Zellen – Therapie oder weitere Abklärung empfohlen
- Unzureichendes Material – Wiederholung empfohlen.

Typische Beispiele der Befundkategorien geben Abb. 5–7, an denen man gleichzeitig sieht, dass nicht nur Einzelzellen wie im typischen Abstrich, sondern tatsächlich kohäsive Zellverbände, d. h. kleine Schleimhautbiopsien vorliegen.

Eine negative Diagnose bedeutet, dass keine epithelialen Atypien gefunden wurden. Genau wie bei einer histologischen Abklärung mit negativem Ergebnis, sollten persistierende Läsionen regelmäßig beobachtet und in gewissen Abständen erneut mit OralCDx getestet werden.

Eine positive Diagnose bedeutet, dass eindeutige Hinweise auf Zellatypien im Sinne einer Epitheldysplasie oder von malignen Zellen vorliegen und die Mundschleimhautläsion somit eine Präkanzerose oder ein Karzinom darstellt. In diesen Fällen sollte die Diagnose in jedem Falle durch eine Exzisionsbiopsie und histologische Untersuchung abgesichert werden, um die Läsion weiter zu klassifizieren und zu gradieren. Dies ist dann die Grundlage der Therapieplanung.

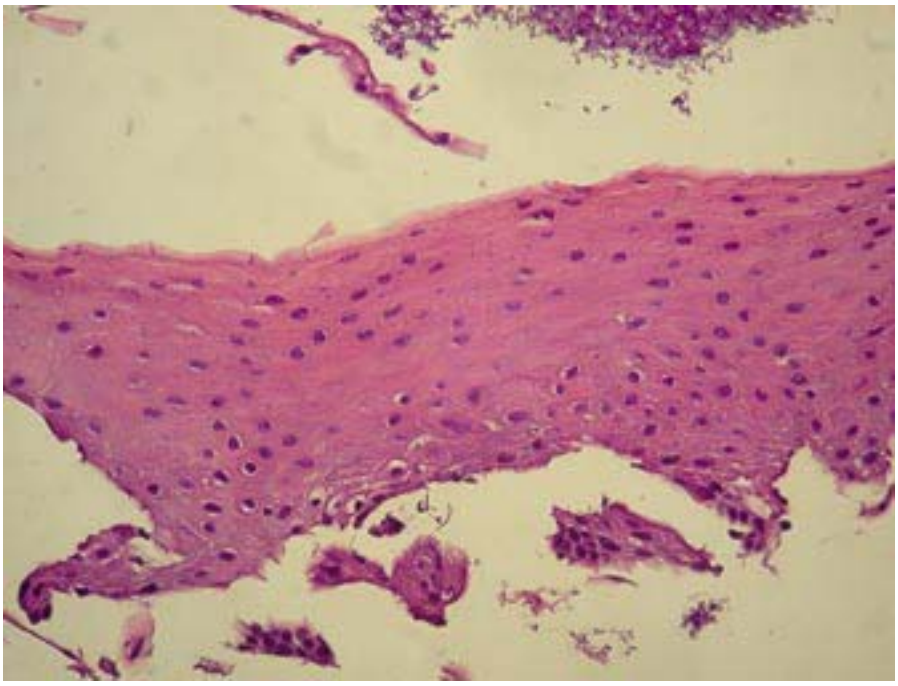

Abb.5: Plattenepithelverband von weitgehend regelrechtem Aufbau und unauffälligen Kernstrukturen. Alle Epithelschichten sind enthalten,in der Umgebung freiliegende parakeratotische Hornlamellen. Befundkategorie: negativ.

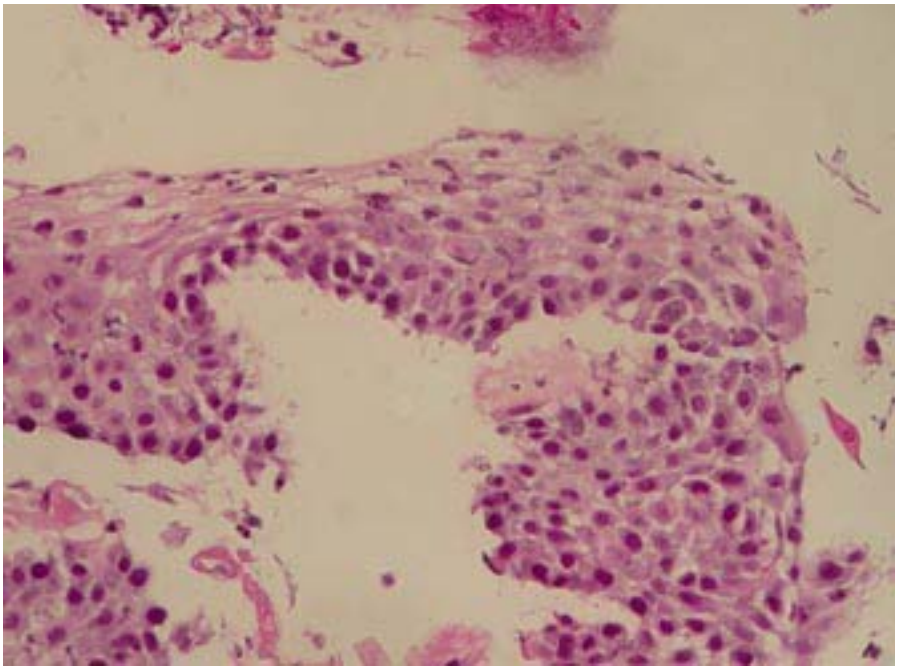

Abb.6: Plattenepithelverband mit leicht gestörter Schichtung und geringen Kerngrößenvariationen. In der Umgebung geschichtete Hornlamellen. Befundkategorie: atypisch.

Neben dem Plattenepithelkarzinom (über 90 % der Mundhöhlenkarzinome) und deren Vorstufen können auch Speicheldrüsentumoren, Metastasen, leukämische und Lymphominfiltrate sowie melanozytäre Tumoren (Naevi, malignes Melanom) erfasst und in der Regel auch klassifiziert werden.

Die dritte diagnostische Kategorie lautet: „atypisch“. Dies bedeutet, dass von der Norm abweichende, d. h. „abnormale“ epitheliale Veränderungen vorhanden sind. Diese Zellen können aus einer präkanzerösen oder karzinomatösen Läsion stammen, sie können aber auch aus benignen entzündlichen Veränderungen wie Ulkus oder Lichen planus stammen und somit noch reaktiver Natur sein. Für das klinische Vorgehen sind hier Erscheinungsbild und auch Zusatzbefunde mitentscheidend, z. B. bei Soorbesiedlung (Abb. 8), bei massiver Bakterienbesiedlung sowie bei Virusbefall (v. a. Herpes).Wenn sich die Läsion in drei bis vier Wochen nicht zurückbildet, sollte eine Kontroll-Bürstenbiopsie oder eine invasive Exzisionsbiopsie durchgeführt werden.

Erfahrungen in den USA und Deutschland

Aufgrund der vorliegenden Daten hat sich dieses Verfahren in den USA seit 1999 als Screeningverfahren von abklärungsbedürftigen, aber nicht maligne imponierenden Schleimhautläsionen bei über 200 000 Patienten bewährt. Hierzu liegen eine Reihe von einschlägigen Erfahrungsberichten aus den USA vor (Sciubba 1999, Christian 2002, Svirsky et al 2004). Ca. 85 % der Patienten, bei denen negative Befunde erhoben wurden, wurde somit die Exzisionsbiopsie erspart. Die positiven Fälle (ca. 1 %) konnten als Präkanzerosen oder Karzinome bestätigt werden; bei den als atypisch eingestuften Proben war dies in ca. der Hälfte der Patienten der Fall. Die Spezifität für „positiv“ lag insgesamt über 96 % (falsch-negativ-Rate unter 4 %) für „atypisch“ bei über 90 % (falsch-positiv-Rate unter 10 %, Frist 2003). Der positive Vorhersagewert (PPV), d. h. die

Wahrscheinlichkeit, dass ein positives Testergebnis bestätigt wird, lag in den veröffentlichten Studien zwischen 30-38 % und damit deutlich höher als für die Mammographie (13 %) oder den Pap-Test (unter 5 %) (Svirsky et al 2002). Das Bürstenbiopsieverfahren mit Oral CDx gilt heute in den USA als Standarduntersuchung und wird in den meisten Dental Schools gelehrt. Das Verfahren wird von der „American Dental Association“ (ADA) empfohlen und wurde mit dem angesehenen „seal of acceptance“ ausgezeichnet.

Inzwischen liegen Erfahrungen bei der Auswertung von weit über 7000 Bürstenbiopsien mit dem Oral CDx-Verfahren aus allen Teilen Deutschlands, Österreichs und der Schweiz vor. Die Entnahme erfolgte überwiegend durch niedergelassene Zahnärzte und Oralchirurgen. Damit waren diagnostische Alltagsbedingungen und ein unausgewähltes Patientengut gewährleistet, zusätzlich wurde eine Selektion bei der Probenentnahme durch lediglich eine Person vermieden. Bei allen Patienten lagen Mundschleimhautläsionen vor, die nach den gültigen Regeln, wie sie von Maerker und Mitarbeitern (1978, 1998, 2005) festgelegt wurden, lege artis einer Exzisionsbiopsie hätten unterzogen werden müssen. Männer und Frauen waren in unserem Untersuchungsgut fast gleich häufig vertreten (M:F=1:0,98), die häufigsten Entnahmelokalisationen waren das Planum buccale, alveoläre Schleimhaut, Gaumen, retromolares Dreieck und laterale Zunge.

Die Auswertung von 7069 Bürstenbiopsien aus den Jahren 2004 und 2005 (Abb. 9) ergab in 83 % einen eindeutig negativen Befund, das bedeutet, dass 5380 Patienten eine invasive bioptische Abklärung erspart wurde. Die gelegentlich geäußerte Kritik, durch das Oral CDx-Verfahren würden Patienten unnötigerweise einer Exzisionbiopsie unterzogen, weil bei den als atypisch eingeordneten Proben in etwa in Hälfte der Fälle ein harmloser Befund histologisch diagnostiziert werden kann, ist somit unbegründet. Allerdings nimmt die Zahl der im Mundbereich durchgeführten Exzisionsbiopsien bei breitflächiger Anwendung des Oral CDx-Verfahrens auf die Gesamtbevölkerung betrachtet, zu, insofern als zahlreiche Fälle, die bisher nicht weiter abgeklärt worden wären („Warten und Beobachten“-Haltung), bei atypischen oder positiven Befunden einer Exzision (und Therapie) zugeführt werden.

Wie bei jeder morphologischen Diagnostik besteht die Gefahr eines falsch-negativen Befundes. Dieser wird beim konventionellen „Pap“-Screening zur Früherkennung des Zervixkarzinoms auf bis zu 10 % geschätzt. Hierunter fallen Fehler bei der Entnahme (Probenentnahme am falschen Ort, ungenügende Probenentnahme, schlechte technische Aufbereitung) sowie solche bei der Auswertung (inadequates Screening, mangelnde Qualitätskontrolle, Interpretationsfehler; Übersicht: Schneider et al 2001). Beim OralCDx-Verfahren werden diese Faktoren durch die Computer-Assistenz minimiert. Durch das Entnahme-Kit wird die technische Entnahme und Aufbereitung standardisiert. Inadäquate Proben werden vom Computer erkannt, der zusätzlich auch ein objektives Screening ohne menschliche Störfaktoren (Müdigkeit etc.) mit Qualitätskontrolle garantiert. Nicht ganz

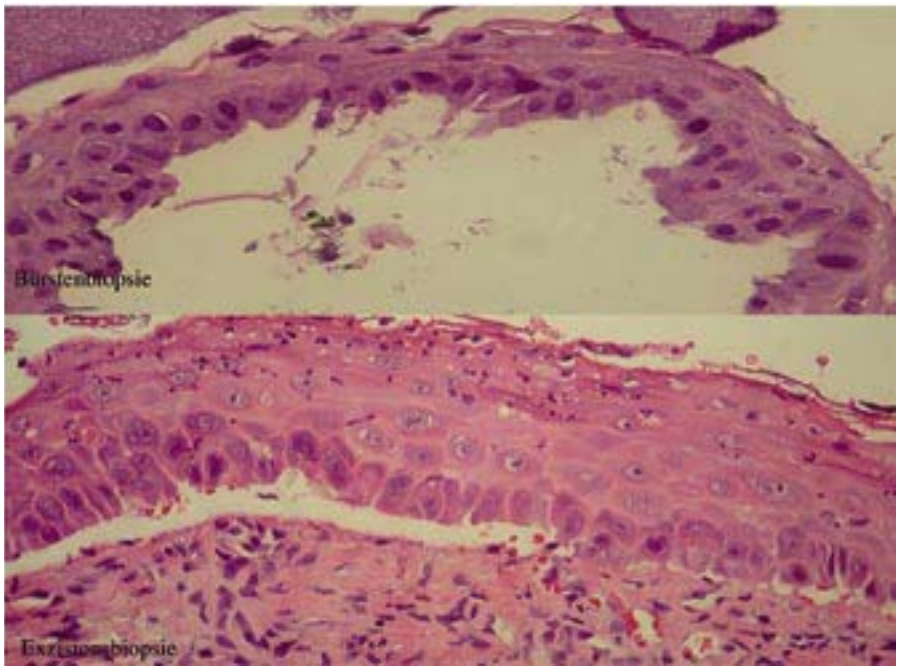

Abb. 7: Gegenüberstellung der mit Hilfe der Bürstenbiopsie gewonnenen vollständigen Epithellamelle (oben), Kategorie „positiv“, mit der anschließenden Exzisionsbiopsie, unten (Carcinoma in situ). Im letzteren Material ist lediglich das subepitheliale Stroma zusätzlich erfasst.

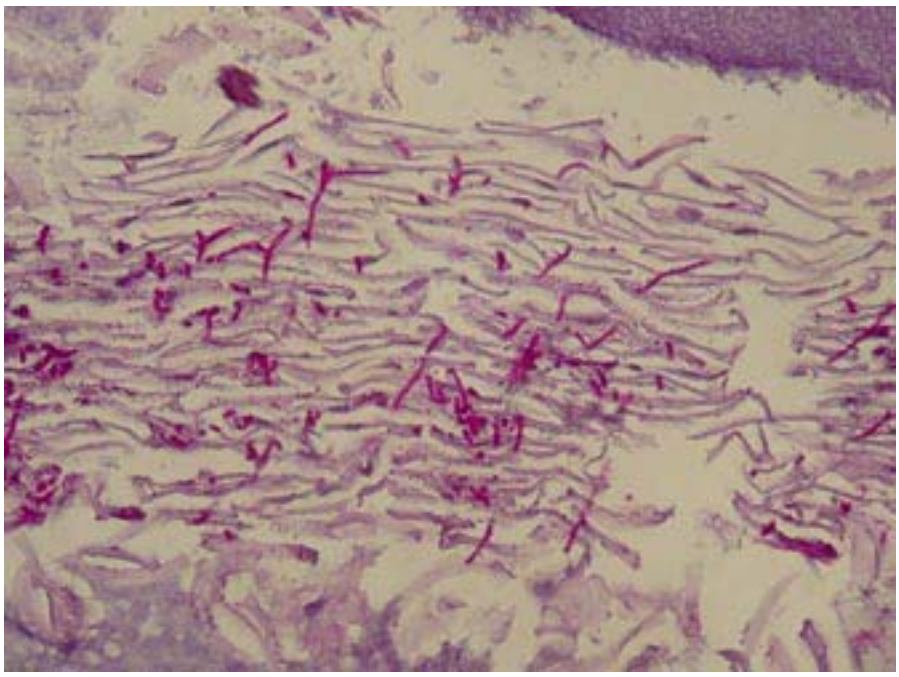

Abb. 8: Oberflächliche Hornlamellen mit massiver Besiedlung durch Hyphen vom Typ Candida (PAS-Färbung).

ausgeschlossen werden können Fehler bei der Entnahmelokalisation und – sehr selten – Interpretationsfehler im engeren Sinne, bei sehr wenigen erfassten und zusätzlich schlecht erhaltenen atypischen Zellen. Deshalb wird bei jedem negativen Ergebnis darauf hingewiesen, dass persistierende Schleimhautveränderungen überwacht werden sollten.

Bei 131 Patienten (2 %) wurde an den Bürstenbiopsiepräparaten ein positiver Befund konstatiert, d. h. es lag eine Dysplasie oder bereits ein Karzinom vor. Bei diesen Patienten muss man davon ausgehen, dass ihnen durch die Untersuchung ein schweres Leiden erspart worden ist.

Für den behandelnden Arzt ist die Gruppe der atypischen Befunde, die bei 802 Patienten erhoben wurden (11 %) eine besondere Herausforderung. Wie bereits oben erwähnt, richtet sich hier das Vorgehen nach dem klinischen Bild und evtl. vorhandenen Zusatzbefunden, in der Regel wird jedoch in diesen Fällen eine bioptische Abklärung empfohlen.

Relativ hoch lag die Zahl der inadäquaten Zell- und Gewebeabstriche mit 4 %, entsprechend 306 Patienten. Dies ist sicherlich auch dadurch bedingt, dass das Verfahren in dem untersuchten Zeitraum neu eingeführt wurde und in zahlreichen Fällen die ersten Entnahmeversuche vorlagen. Aus diesem Grunde wurde während der Einführungsphase eine kostenlose Wiederholung dieser für den Patienten nicht belastenden Abklärung ermöglicht. Das Verfahren ist aufgrund der nicht invasiven Entnahmemethode beliebig oft wiederholbar. Mit zunehmender Anwendung erfolgte eine deutliche Abnahme an inadäquaten Probenentnahmen, tatsächlich ging die Quote von anfänglich 8 % bereits auf jetzt insgesamt 4 % zurück.

Das Problem der Probenentnahme durch Spezialisten gegenüber der Entnahme in der Zahnarztpraxis wurde in der Literatur ausführlich diskutiert (Greenberg 2002, Czerninski und Markitziu 2002). Als Essenz bleibt festzuhalten, dass eine Breitenwirkung nur dann erzielt werden kann, wenn nicht nur Spezialkliniken sondern auch der niedergelassene Zahnarzt und Oralchirurg über eine Methode verfügt, die ihn als „erste Linie im Kampf gegen Krebs" ein Werkzeug zur Abklärung verdächtiger und ungewöhnlicher Läsionen in die Hand gibt und so auch zur sorgfältigen Inspektion der Mundhöhle motiviert. Hierdurch werden Läsionen abgeklärt, die bisher zu geringe Beachtung fanden (Frist 2003). Die Läsionen der wenigen Patienten, die vor Einführung von Oral CDx in der Spezialklinik oder beim Spezialisten abgeklärt wurden, konnten nämlich offensichtlich epidemiologisch kaum relevante Verbesserungen der Früherkennung bringen.

Von großer klinischer Bedeutung sind die Zusatzbefunde (Tab. 1), die neben der diagnostischen Klassifikation erhoben werden. Zusatzbefunde fanden sich in über 1/3 der Fälle. Von besonderer Bedeutung ist die Soor-Pilzbesiedlung (Candidose) bei 353 Patienten (5,07 %). Diese findet sich auch häufiger in der Kategorie „negativ" und bringt somit auch diesen 269 Patienten einen zusätzlichen Nutzen, da dieser Befund ausschließlich dann erhoben wird, wenn tatsächlich eine Epithelinvasion nachgewiesen wird. Die Candida-Besiedlung gilt als Risikofaktor bei der Kanzerogenese. Auch das Vorliegen starker entzündlicher Veränderungen sowie eine massive bakterielle Besiedlung sind für die klinische Beurteilung der Läsionen und das weitere Vorgehen von Bedeutung, insofern als eine antibiotische und eventuell sonstige entzündungshemmende Therapie eingeleitet werden kann und bei darauf folgender Regression einen benignen Charakter der Läsion wahrscheinlich macht.

In 49 Fällen lagen virusassoziierte Zellveränderungen vor; am häufigsten typische mehrkernige „Virozyten", wie sie bei Herpes simplex-Infektion beobachtet werden - eine wichtige Information für den Kliniker vor allen Dingen bei atypischen klinischen Verläufen. Der Befund eines Ulkus (156 Fälle), der insbesondere am Paraffin-eingebetteten Gewebematerial erhoben werden kann, bedeutet für den Kliniker ebenfalls, außer bei positivem Befund für Dysplasie oder Karzinom, dass eine Abheilung abgewartet werden kann. Eine massive Hyperkeratose ist in der Regel nicht mit Atypien oder positiven Befunden assoziiert.

Verständlicherweise lässt sich nur in wenigen Fällen eine Korrelation zwischen dem Oral CDx-Befund und der histologischen Abklärung herstellen, da einerseits negative Fälle nur ausnahmsweise exzidiert werden und andererseits in den meisten atypischen und positiven Fällen die Exzisate nicht im CDx-Labor untersucht werden und diese somit nicht expertenkontrolliert sind. So war eine derartige Korrelation nur für 177 Fälle möglich (Tab. 2). Der Trend der Zusammenstellung zeigt aber die Zuverlässigkeit der CDx Beurteilung.

Bei den als „positiv" beurteilten 33 Oral CDx Proben konnte erwartungsgemäß bei der großen Mehrzahl eine Dysplasie oder ein Karzinom nachgewiesen werden. Ein Fall ohne Dysplasie wurde auswärts befundet. Hier wäre abzuklären, ob Bürstenbiopsie und Exzi-

Fortsetzung auf S. 28

CDX	Negativ	Atypisch	Positiv	Inadäquat	Summe	%
Ohne wichtige Zusatzbefunde	3 871	297	77	308	4 553	64,41
Entzündung	474	89	8		571	8.08
Blutig	442	140	27		609	8,62
Entzündung und Blut	197	81	11		289	4,09
Massiv Bakterien	80	11	2		93	1,32
Soor	269	84	5		358	5,07
Virus	3	40	6		49	0,70
Ulkus	83	60	13		156	2,21
Hyperkeratose	386	5				5,54
Summe	**5 805**	**807**	**149**	**308**	**7 069**	

Tab. 1: Wichtige Zusatzbefunde bei 2.516 Bürstenbiopsien der Mundschleimhaut mit Oral CDx Auswertung (n = 7.069)

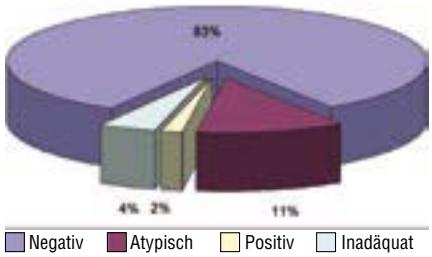

Abb. 9: Verteilung der Befundkategorien bei 7.069 mit Oral CDx ausgewerteten Bürstenbiopsien der Mundschleimhaut

sionsbiopsie wirklich von derselben Lokalisation stammen und welche Dysplasiekriterien angewandt wurden. In einem weiteren Fall lag histologisch eine granulomatöse Stomatitis vor, die zytologisch fehlinterpretiert wurde, deren histologische Abklärung aber absolut gerechtfertigt war. In einem Fall konnte eine unklare Gingivaläsion als Adenokarzinom diagnostiziert werden, wodurch in der Folge bei der Patientin ein bisher unbekanntes latentes metastasiertes Magenkarzinom gefunden wurde.

Scheifele und Mitarbeiter (2004) haben in Deutschland in einer Studie 103 Ergebnisse von oralen Bürstenbiopsien mit dem histologischen Befund an 96 Lokalisationen bei 80 Patienten verglichen. Insgesamt betrug die Sensitivität für die Erfassung von Dysplasien oder Karzinomen 92,3 % (95 % CI: 74,9-99,1%). Die Spezifität lag bei 94,3 % (95 % CI: 86.0-98.4 %). Die positive Wahrscheinlichkeitsrate (LR+) war 16,2 (95 % CI: 6,2-42,1) und die negative Wahrscheinlichkeitsrate (LR-) war 0,08 (95 % CI: 0,02-0,31). Diese Zahlen bestätigen im Trend die Ergebnisse in den Vereinigten Staaten.

Oral CDx	Histologie Keine Dysplasie	Dysplasie	Hochgradige Dysplasie/Ca	Summe
negativ	73	3	0	76
Atypisch	27	21	11	59
Positiv	2	9	22	33
Unzureichend	7	2	0	9
Summe	109	35	33	177

Tab. 2: Ergebnisvergleich bei 177 Bürstenbiopsien von Mundschleimhautläsionen (Oral CDx), die auch an Exzisionsbiopsien histologisch untersucht wurden (Histologie).

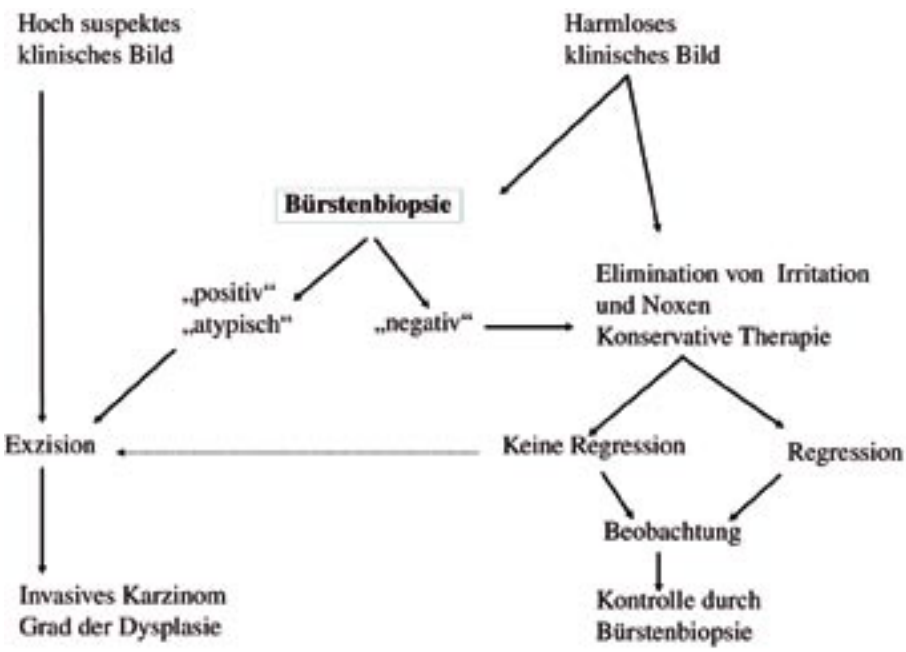

Abb.10: Diagnostisches Vorgehen („Flowdiagramm“) bei unklaren Mundschleimhautläsionen. Linke Säule: invasives Vorgehen, rechte Säule: konservatives Vorgehen.

Persistierende rote, weiße oder gemischte Schleimhautläsion (Erythroplakie/Leukoplakie)	Überwachung persistierender Läsionen, die zuvor histologisch oder durch Bürstenbiopsie als unverdächtig erschienen.
Nichtheilende Ulzeration ohne erkennbare Ursache	
Läsionen mit ungewöhnlicher Oberfläche z. B. granulär	Überwachung von Läsionen bei Patienten mit Kopf-Hals-Karzinomen in der Vorgeschichte
Überwachung Therapie-resistenter mukokutaner Erkrankungen (z. B. Lichen planus)	

Tab. 3: Indikationen der oralen Bürstenbiopsie

Eine Studie von Kosicki und Mitarbeitern (2006) an 100 Patienten mit Mundschleimhautläsionen, die wegen ihres absolut harmlosen Aussehens nicht einer Exzisionsbiopsie zugeführt worden wären, belegt den Wert der Bürstenbiopsie mit Computerauswertung in dramatischer Weise. Bei insgesamt zwei Patienten der Kategorie „atypisch“ und zwei Patienten der Kategorie „positiv“ konnte durch die histologische Untersuchung ein frühinvasives Plattenepithelkarzinom (T1/G2) nachgewiesen werden. Außerdem fanden sich bei beiden Kategorien insgesamt 9 Fälle mit Dysplasie (4 schwer, 1 mittelgradig, 1 geringgradig). In den übrigen Fällen mit atypischem Befund fanden sich ein Plattenepithelpapillom, eine Hyperkeratose, eine subepitheliale Fibrose und eine unspezifische Entzündung. Der positive Vorhersagewert (PPV) für die Kategorie „atypisch“ der CDx-Untersuchungen betrug 42,9 %, während der PPV für die positiven CDx-Resultate 100 % betrug.

Indikation und Kontraindikation

Die Indikationen und Kontraindikationen der Bürstenbiopsie mit Oral CDx –Auswertung sind in den Tabellen 4 und 5 dargestellt. Das Schema (Abb. 10) zeigt, dass die Bürstenbiopsie mit computerassistierter Auswertung die Lücke zwischen klinischer Beobachtung und invasivem diagnostischem Vorgehen schließt und heute bei der Abklärung von Mundschleimhautläsionen einen festen Platz einnimmt (Maerker et al 2005).

Hochgradig malignitätsverdächtige Schleimhautläsionen
Läsionen mit Bedeckung durch intaktes, unauffälliges Epithel (Fibrom, Mukozele etc.)
Ulkuszentrum (kein Epithel)

Tab. 4 Kontraindikationen der oralen Bürstenbiopsie

Wichtig ist, dass das Oral CDx-Verfahren kein Screeningverfahren für „mundgesunde“ Personen/Patienten darstellt, wie dies die „Pap“-Untersuchung beim Gebärmutterhalskrebs der Frau ist und kein diagnostisches Verfahren für das klinisch manifeste, fortgeschrittene Mundhöhlenkarzinom darstellt; vielmehr sollen hierdurch dissimulierende, klinisch manifeste Karzinome entlarvt werden und krebssimulierende, benigne Schleimhautläsionen als harmlos bestätigt werden.

Ausblick

Fast 11 000 Fälle von Mundhöhlen- und Pharynxkarzinomen werden in Deutschland jedes Jahr neu diagnostiziert und 5000 bis 6000 betroffene Patienten sterben an dieser Erkrankung. Spätes Erkennen und Diagnose haben zu einer konstant hohen Mortalitätsrate geführt. Hiermit verbunden ist in vielen Fällen eine extrem belastende Erkrankung mit Gesichtsentstellung und sozialer Isolation.

Durch die Entfernung von Tumorfrühstadien oder noch besser prämalignen Veränderungen können die betroffenen Patienten geheilt werden; das Erkennen dieser Läsionen ist somit von äußerster Wichtigkeit für eine erfolgreiche Behandlung bzw. Prävention.

Erst in den letzten Jahren gibt es durch die Entwicklung der so genannten „Bürstenbiopsie“ mit computerassistierter Auswertung konkrete Ansätze zu einem breit gefächerten „Massenscreening“ von verdächtigen Mundschleimhautläsionen im Hinblick auf ihre maligne Potenz. Dies hat in den Vereinigten Staaten erstmals zu beachtenswerten und erfolgreichen Öffentlichkeitskampagnen zur Früherkennung von Vor- und Frühstadien des Mundhöhlenkarzinoms in den Jahren 2001 und 2003 durch die Amercian Dental Association (ADA) geführt. Das hierbei empfohlene „Oral-CDx-Test-Verfahren“ konnte inzwischen an über 200 000 Patienten, vor allem in den Vereinigten Staaten, eingesetzt werden, wobei Tausende von Risikopatienten identifiziert und einer frühzeitigen Behandlung zugeführt werden konnten (Svirsky et al 2002, Frist 2003, Eisen 2004). Seit dem Jahre 2003 ist dieses Verfahren auch in den deutschsprachigen Ländern eingeführt.

Jetzt verfügen der Zahnarzt und Oralchirurg mit der Bürstenbiopsie über ein Mittel, um einfach, schnell und sicher zu bestimmen, ob eine suspekte Mundschleimhautläsion harmlos, präkanzerös oder karzinomatös ist. Das Verfahren überbrückt die Lücke zwischen invasiver Abklärung durch Exzisionsbiopsie auf der einen Seite und konservativer Behandlung und Beobachtung auf der anderen (Abb. 10), ohne den Patienten zu belasten. Hierdurch wird auch in Deutschland ein epidemiologisch relevanter Einsatz möglich gemacht.

Die zitierte Studie von Kosicki und Mitarbeitern (2006) an 100 Patienten der Klinik für Zahn-, Mund- und Kieferkrankheiten der Universität Zürich mit Mundschleimhautläsionen, die wegen ihres absolut harmlosen Aussehens nicht einer Exzisionsbiopsie zugeführt worden wären und bei denen in vier Fällen ein Frühkarzinom nachgewiesen wurde, lässt es realistisch erscheinen bei verbreiteter Anwendung des Oral-CDx-Diagnoseverfahrens schon in allernächster Zeit die Früherkennungsrate von Mundhöhlenkarzinomen zu steigern und damit eine deutliche Reduktion der Mortalität und Morbidität zu erreichen.

Fortsetzung Literaturverzeichnis

Greenberg M. S. The „Brush“ Controversy. Oral Surg Oral Med Oral Pathol. 2002; 93: 217-218.
Iftner, T. Kommentar: Zervixkarzinom-Früherkennung. Dtsches Ärzteblatt, Heft 49. 2005; A 3396
Kosicki D, Riva C, Pajarola G.F, Burkhardt A, Grätz K. CDx-Bürstenbiopsie – Ein Hilfsmittel zur Früherkennung des Mundhöhlenkarzinoms. SSO. 2006 (im Druck)
Leinmüller R. Zervixkarzinom-Früherkennung. Dtsches Ärzteblatt, Heft 49. 2005. A 3392-3394
Lippmann S, Hong W. Molecular markers of the risk of oral cancer. N Engl J Med. 2001; 344:1323-1326.
Maerker R, Burkhardt A. Klinik oraler Leukoplakien und Präkanzerosen. Retrospektive Studie an 200 Patienten. Dtsch Z Mund Kiefer Gesichtschir. 1978; 2: 206-220.
Maerker R, Burkhardt A. Erkrankungen der Mundschleimhaut und Lippen. Praxis der Zahnheilkunde, Band 10/II. Hersg. von HH. Horch. Urban u. Schwarzenberg. München, Wien, Baltimore. 1998.
Maerker R, Burkhardt A, Friedrich R. E. Erkrankungen der Mundschleimhaut und der Lippen. Praxis der Zahnheilkunde, Band 10/II. Hersg. von HH. Horch. Urban und Schwarzenberg. München, Wien, Baltimore. 2005 (im Druck)
Maerker R, Burkhardt A. Früherkennung von Mundschleimhauterkrankungen. Praxis der Zahnheilkunde, Band 1. 4. Aufl. Urban und Fischer Elsevier. München – Wien – Baltimore. 2005; 165-195
Maraki D, Becker J, Boecking A. Cytologic and DNA-cytometric very early diagnosis of oral cancer. J Oral Pathol Med. 2004; 33: 389-404.
Marquardt K. Prävention Zervix-Ca. pathologie.de. 04/04 ; 11-15
Mittermayer C, Härle F und Hagedorn M. Versuche einer Objektivierung und Validierung der oralen Leukoplakie. In: Petres J, Müller R, eds. Präkanzerosen und Papillomatosen der Haut. Berlin-Heidelberg: Springer Verlag. 1981.
Pfitzer P, Pape H. D. Investigation of DNA-content of leukoplakia cells or oral mucosa. J Maxillofac Surg. 1975 ; 3 : 119
Reddy C, Kameswari V. R, Prahlad D, Ramula C, Reddy P. G. Correlative study of exfoliative cytology and histopathology of oral carcinomas. J Oral Surg. 1975 ; 33 : 435.
Remmerbach T. W, Weidenbach H, Müller C, Hemprich A, Pomjanski N, Buckstegge B, Böcking A. Diagnostic value of nucleolar organizer regions (AgNORs) in brush biopsies of suspicious lesions of the oral cavitiy. Analytical Cellular Pathology. 2003; 25: 139-146
Remmerbach T.W, Mathes S.N, Weidenbach H, Hemprich A, Böcking A. Nichtinvasive Bürstenbiopsie als innovative Methode in der Früherkennung des Mundhöhlenkarzinoms.
Mund Kiefer GesichtsChir. 2004; 8: 229-236.
Remmerbach T.W, Mundkrebsfrüherkennung rettet Leben – mit der Bürstenbiopsie Oralchirurgie. 2004; 4: 26-29
Scheifele C, Schlechte H, Bethke G, Reichart P.A. Nachweis von TP53-Mutationen mittels Exfoliativzytologie (brush biopsy) oraler Leukoplakien. Mund Kiefer Gesichtschir. 2002; 6: 410-414.
Scheifele C, Schmidt-Westhausen T. D, Reichart P. A. The sensitivity and specificity of the Oral CDx technique: evaluation of 103 cases. Oral Oncology. 2004; 40: 824-828.
Schenk, U. K Automation in der gynäkologischen Zytologie.Int Academy of Cytology. 18. Fortbildungstagung. 2005; 106-113, Märkl-Druck, München
Schmidt D. Zervixkarzinom. Aktuelle Aspekte der Diagnostik und Therapie. Pathologe. 2005; 26: 253-254.
Schneider V, Henry M R, Jimenez-Ayala M, Turnbull L S, Wright T C. Cervical Cancer Screening, Screening Errors and Reporting. Acta Cytologica. 2001; 45: 493-498.
Sciubba JJ. Improving detection of precancerous and cancerous oral lesions. Computer-assisted analysis of the oral brush biopsy. U.S. Collaborative Oral CDx Study Group. J Am Dent Assoc. 1999; 130: 1445-1457.
Scully C, Sudbo J, Speight P.M. Progress in determining the malignant potential of oral lesions. J Oral Pathol Med. 2003; 32: 251-256.
Sudbo J. Non-invasive early diagnosis of oral cavity malignancies. Analytical Cellular Pathology. 2003; 25: 157-158.
Sudbo J, Kildal W, Risberg B, Koppang H.S, Danielsen H. E, Reith A. DNA Content as a Prognostic Marker in Patients with Oral Leukoplakia. N Engl J Med. 2001; 344: 1270-1278.
Svirsky J. A, Burns J. C, Carpenter W. M, Cohen D. M, Bhattacharyya I, Fantasia J. E, Lederman D. A, Lynch D. P, Sciubba J. J, Zunt S. L. Gen Dent. 2002 ; 50 : 500-503
Svirsky J. A, Burns J. C, Page D. G, Abbey L. M. The Role of the Brush Biopsy in the Early Detection of Oral Precancers and Cancers. Oral Health, 2004.
Tosi P, Cottier H. What's New in Quantitative Pathology? Past Developments and Outlook.
Path Res Pract. 1989; 184: 652-655.
Trunk M J, Wentzensen, von Knebel Doeberitz M. Molekulare Pathogenese des Zervixkarzinoms und seiner Vorstufen. Pathologe. 2005; 26: 283-290.
Zallen R. D. Smear case. J A D A .1978; 97: 441.